ÜBER

SYPHILITISCHE PHARYNX-STRICTUREN

INAUGURAL-DISSERTATION

DER MEDICINISCHEN FACULTÄT ZU MÜNCHEN

UNTER DEM PRÄSIDIUM

DES HERRN DIRECTOR PROFESSOR DR. v. ZIEMSSEN

VORGELEGT VON

GEORG LANGREUTER,
APPROBIRTER ARZT AUS VECHTA.

MIT 2 HOLZSCHNITTEN.

LEIPZIG,
DRUCK VON J. B. HIRSCHFELD.
1880.

Separat-Abdruck aus dem Deutschen Archiv für klinische Medicin.
XXVII. Band.

Lebensgefährliche Erscheinungen, ja tödtlicher Ausgang sind nicht selten in Folge von syphilitischen Stricturen beobachtet worden, Stricturen die auftreten nach Geschwüren im Respirations-, Digestions-, Urethral- oder Genitaltractus und wo schliesslich durch hochgradige Verengerung oder gar vollkommenen Abschluss des Lumens in dem betreffenden Organe der gefährliche Zustand herbeigeführt wurde. Wie kein Organ des Körpers vor den verheerenden Wirkungen der Lues sicher ist, so kann auch die Localisation der Krankheit, wenn sie besonders bösartig auftritt, in fast jedem Theile des Organismus zur Todesursache werden, und zwar treten die gefährlichen Zustände in den meisten Fällen durch die von der Krankheit hervorgerufenen Entzündungserscheinungen ein: der an Gehirnsyphilis Leidende stirbt durch die Gummaknoten in seinem Gehirn, die Lebersyphilis tödtet durch cirrhotische Verdichtung der Lebersubstanz, die Gummageschwulst im Kehlkopf führt Erstickung herbei, die todtgeborene Frucht einer Luetischen ist einer weissen Pneumonie erlegen, überall beobachten wir den tödtlichen Ausgang noch im Verlauf der Krankheit selbst, ja meist auf der Höhe des Entzündungsprocesses.

Was nun die obenerwähnten Stricturen betrifft, so unterscheiden sie sich dadurch von den anderen gefährlichen Erscheinungen der Syphilis, dass sie meistens erst eintreten nach vollständigem Ablauf der Krankheit, dass sie — wenn es erlaubt ist, den Ausdruck zu gebrauchen — eine heimtückische Folgeerscheinung sind, die schleichend auftritt, nachdem der Patient sein Leiden bereits überwunden zu haben glaubt. Und eben deshalb sind sie um so gefährlicher; das unmerkliche langsame Auftreten sichert sie länger vor den Ein-

griffen der Therapie als irgend eine andere Erscheinung, die die Lues hervorruft.

Das eminente Contractionsbestreben der Narben nach syphilitischen Geschwüren ist schon lange berüchtigt; es ist um so gefährlicher, als die syphilitischen Geschwüre mit Vorliebe in den mit Schleimhaut bekleideten schlauch- und röhrenförmigen Gebilden des Körpers auftreten — und dort bedingt jede Narbencontraction, mag sie noch so gering sein, eine Strictur.

Ziemlich zahlreich sind die Beobachtungen über luetische Stricturen des Kehlkopfs, des Oesophagus, der Urethra, des Mastdarms. Vielleicht am wenigsten Aufmerksamkeit wurde den dahin gehörigen Verengerungen des Rachens geschenkt — obgleich sie einerseits sehr ernste Zustände bedingen können, andererseits die Therapie an ihnen ein sehr dankbares Feld hat, bis im Jahre 1876 eine ausgezeichnete Arbeit von Dr. Schech[1]) erschien, die das Thema in sehr gründlicher Weise erörterte. Wenn ich es trotzdem unternommen habe, mit vorliegenden Zeilen — die denselben Gegenstand behandeln — an die Oeffentlichkeit zu treten, so verführte mich der Umstand, das ich Gelegenheit habe, die Casuistik um einen sehr interessanten Fall, der in der Klinik des Herrn Prof. Oertel vorkam und der mir mit grosser Bereitwilligkeit zur Verfügung gestellt wurde, zu erweitern, im Verlauf dessen doch Manches zur Beobachtung kam, das im Stande wäre, einige neue Gesichtspunkte über die Aetiologie und Therapie der Pharynxstenosen zu schaffen.

Während Verwachsungen des weichen Gaumens mit der hinteren Pharynxwand und dadurch bedingter mehr oder weniger vollständiger Abschluss des Nasenrachenraumes sehr häufig beobachtet werden, vermochte ich wirkliche Schlundstricturen in Folge von Lues nur sehr wenige aufzufinden. Nach möglichst sorgfältiger Durchsicht der einschlägigen Literatur reproducire ich hier kurz die bisher veröffentlichten Fälle.

In der oben erwähnten Schech'schen Arbeit finde ich zunächst drei kurze Krankengeschichten, der eigenen Beobachtung des Autors entsprungen.

Schech sah in einem Falle (nähere Angaben über das Individuum sind nicht gemacht) in Folge von syphilitischen Narbencontractionen eine, so ziemlich das ganze Cavum des Rachens obliterirende Membran, die genau in der Mitte eine ovale Oeffnung hatte, aus welcher die hohlsondenartig comprimirte Epiglottis hervorragte. Nähere Beschreibung und Ausgang nicht mitgetheilt.

1) Deutsches Archiv für klin. Med. Bd. XVII. S. 259.

Genauere Angaben macht Schech von zwei weiteren Fällen: Bei einem 24jährigen männlichen Individuum, das im Knabenalter durch Küsse des syphilitischen Vaters inficirt worden war, fand sich zunächst der weiche Gaumen bis auf eine für den Zeigefinger durchgängige Passage mit der hinteren Rachenwand verwachsen. Der Pharyngealraum ist von einer straffen Membran überspannt, die nach rechts hinten eine bohnengrosse Oeffnung hat. Die Membran scheint sehr dünn zu sein. Vom Kehlkopf sieht man nur den defecten narbigen Kehldeckel. Nach energischer, lange fortgesetzter antisyphilitischer Kur trat relative Heilung ein.

Noch hochgradigere Veränderungen zeigten sich in folgendem Falle bei einem 34jährigen weiblichen Individuum: Der Eingang in den Nasenrachenraum ist bis auf eine elliptische Oeffnung obliterirt. Der Pharynx ist durch Vorsprünge, membranöse Wucherungen und polypöse Auswüchse überbrückt, mit denen die Epiglottis verwachsen. Diese ist zu einem winkligen Wulst hypertrophirt, dessen Schenkel zwischen sich eine kirschkerngrosse Oeffnung fassen als Passage für Luft und Ingesta. Die Epiglottis wurde amputirt, und es zeigten sich jetzt der Kehlkopf und beide Stimmbänder intact, am rechten Taschenbande Wucherungen. Die überbrückenden Membranen wurden theilweise excidirt, ohne wieder nachfolgende Verwachsung. Darauf Respiration und Deglutition fast unbehindert.

Gerhard[1]) behandelte ein männliches Individuum, 28 Jahre alt, bei dem die untere Rachenpartie durch ein häutiges Diaphragma abgesperrt war, mit einem Loche, das gerade die Spitze des Zeigefingers aufnimmt, verengt und erweitert sich beim Sprechen. Stimmbänder und Kehlkopf sind nicht zu sehen. Weitere Mittheilungen fehlen.

Trendelenburg[2]) berichtet von einem 29jährigen weiblichen Individuum: Drückt man die Zungenwurzel mit dem Spatel nach unten, so sieht man eine horizontalliegende strahlige Narbenmasse, welche die etwas nach hinten gezogene Zungenwurzel mit der Pharynxwand verbindet und den Aditus laryngis vollständig überdeckt. In der Mitte der Membran ist ein etwa erbsengrosses Loch. Verschliesst man dasselbe, so tritt augenblicklich Dyspnoe ein. Mit dem Kehlkopfspiegel sieht man darunter einen Wulst von der Epiglottis herstammend. Nach achtwöchentlicher Bougiekur konnte man die Spitze des Zeigefingers einführen. Jetzt wurde auch der intacte Kehlkopf erkannt.

1) Virchow's Archiv. Bd. XXI. S. 40.
2) Archiv für klin. Chirurgie. Bd. XIII. S. 372.

Schrötter[1]) beobachtete eine 47 Jahre alte Frau, bei der der obere Theil des Pharynx von knorpelhartem Narbengewebe ausgekleidet war, das sich nach Heranziehen des Arcus palato-pharyngeus nach den Seiten über den Zungengrund fortsetzte. Die dadurch bedingte Stenose des Pharynx war so bedeutend, dass man nur mit dem Zeigefinger durchdringen konnte. Der Kehlkopf war in Mitleidenschaft gezogen; in seinem oberen Theile war nämlich eine quer ausgespannte Membran, die excidirt wurde. Für operative Behandlung der Pharynxstenose lag vorläufig kein Grund vor, später kam Patient ausser Beobachtung.

Martini[2]) machte bei einer syphilitischen Dirne die Tracheotomie, bei der so hochgradige Schlundverengerungen vorhanden waren, dass sie ein Vierteljahr lang nur mit Hülfe der Magenpumpe behandelt werden konnte. Die Operation wurde nöthig wegen eines plötzlich auftretenden neuen Geschwürs, das acute Schwellung der stricturirten Pharynxpartie zur Folge hatte. Heilung nach 33 Tagen.

Sehr genau ist ein in der Thiersch'schen Klinik in Leipzig beobachteter Fall von Zimmer[3]) beschrieben: Nachdem bei einem 38 Jahre alten Manne der weiche Gaumen mit der hinteren Rachenwand bis auf eine kleine Oeffnung verwachsen war, traten Beschwerden beim Athemholen ein. Der Eingang zum Kehlkopfe hatte sich durch Narbenmasse so verengert, dass kaum der Zeigefinger durchdringen konnte, und je mehr die noch vorhandenen Geschwüre der Heilung sich näherten, desto mehr wurde die Gegend des Rachens und Schlundes durch Narbenbildung verengt. Die Zunge hatte sich, namentlich an der Wurzel, stark zurückgezogen, und die seitlichen Gegenden des Zungengrundes erschienen jetzt ebenfalls mit den benachbarten Theilen des Gaumens und Rachens verwachsen, wodurch der Eingang zum Schlund immer mehr verengt wurde. Daher wurden am 21. Februar die narbigen seitlichen Stränge, welche sich am meisten beim Vorziehen der Zunge anspannten, mit einem sichelförmigen Messer seitlich eingeschnitten. Die Blutung war gering, doch klagte Patient über heftige Schmerzen. Die Athembeschwerden waren noch grösser als vorher. Der Eingang zum Kehlkopf war so eng, dass kaum mehr der Katheter durchging. Am 7. Mai Tracheotomie und Einlegung einer Canüle. Respiration ging ungehindert vor sich. Um den Eingang zum Kehlkopf zu erweitern, wurden täglich 2— 3 Laminariakegel eingelegt,

1) Jahresber. der Klin. f. Laryngoskopie. 1870. S. 66.
2) Schmidt's Jahrb. Bd. 111. S. 203.
3) Inaugural-Dissertation. Leipzig 1868.

ein Erfolg indessen nicht erzielt. Am 9. Juli wurde eine Durchbohrung der Verwachsung des Gaumens mit der hinteren Rachenwand gemacht, doch schon am 20. Juli hatte sich die Oeffnung wieder geschlossen. Nochmalige Operation war von besserem Erfolge. Nach einem Jahre ging der Schlingact normal vor sich, doch war der Eingang in den Kehlkopf nicht wieder hergestellt, Patient athmete durch die Canüle. — Im Verlaufe dieses Jahres scheint keine weitere Operation zur Vergrösserung der Pharynxöffnung gemacht worden zu sein, wenigstens ist dergleichen nicht ausdrücklich erwähnt. Wenn trotzdem eine unbehinderte Deglutition zu Stande kam, so kann das nur durch Oeffnung der den Nasenrachenraum absperrenden Membran und zwar auf folgende Weise bewirkt worden sein: Oben wird gesagt, dass die Verwachsungen vom Gaumen her seitlich auf den Zungengrund übergingen, und es ist möglich, dass durch Incision oder gar Beseitigung der oberen Membran die starren Ränder der in den Pharynx führenden Oeffnung entspannt und erschlafft wurden, und so der Schlingact ungehinderter vor sich ging. Der Kehlkopf scheint dem Beobachter nicht zu Gesicht gekommen zu sein, doch sind zweifellos in demselben Narbenstricturen vorhanden gewesen; denn jedenfalls war die Oeffnung die Deglutition erlaubte, gross genug für genügenden Luftzutritt zum Kehlkopf.

Fiedler[1]) in Dresden berichtet über folgenden Fall: Bei einem 29jährigen Dienstmädchen war die Mundhöhle durch Verwachsungen des weichen Gaumens und durch narbig contrahirte Stränge fast vollständig vom Pharynx abgeschlossen; die Communication zwischen beiden bestand nur in einer 5 Mm. breiten und 1⅓ Cm. langen, in der Mittellinie von oben nach unten laufenden Spalte, deren seitliche Wände durch festes narbiges Bindegewebe gebildet und ziemlich rigid waren. — Wegen eines Suffocationsanfalles wurde die Tracheotomie vorgenommen. Um die Laryngoskopie zu ermöglichen, wurden die seitlichen Stränge incidirt, die Schnittränder zogen sich zurück und heilten rasch. Die Epiglottis war zerstört, über den Stimmbändern eine syphilitische Geschwulst. Der Kranke ging zu Grunde durch Geschwür- und Geschwulstbildung unterhalb des scharfen Randes der Canüle. Das topographische Verhältniss der Verwachsungen geht nicht ganz klar aus der Schilderung hervor. Das Cavum pharyngo-nasale und das Cavum pharyngo-laryngeum scheinen hinter der neugebildeten Narbenmasse in Communication gestan-

1) Archiv f. Heilkunde. Bd. XII. 3. S. 212.

den zu haben, und die oben beschriebene Spalte — Zuwegung zu beiden — führte direct nach hinten.

Einen sehr günstigen Ausgang nahm folgender von J. W. West[1]) berichteter Krankheitsfall: Bei einer 26jährigen syphilitischen Frau zeigte sich der weiche Gaumen ulcerirt und durch Narben nach der hinteren Rachenwand und gegen die Zungenwurzel so verwachsen, dass nur noch eine etwa bohnengrosse Oeffnung übrig geblieben war. Eine gleich grosse Oeffnung führte in die Nasenhöhle, überall hing der Gaumen mit der hinteren Rachenwand zusammen. Wegen Athemnoth der durch Inanition sehr heruntergekommenen Kranken wurde die Tracheotomie vorgenommen. Die einfache Bougiekur gelang vollständig. Zuerst wurden nur Harnröhrenbougies, später die dicksten Sonden eingeführt. Ueber den Kehlkopf ausdrücklich ist hier nichts bemerkt, es scheint aber keine Betheiligung desselben an dem syphilitischen Processe stattgefunden zu haben, wenigstens ging nach einfacher Erweiterung der Pharynxöffnung die Athmung normal vor sich.

Dr. Caht[2]) in Wien macht Mittheilungen über einen 15 Jahre alten luetischen Knaben, dessen Gaumenbögen mit der hinteren Rachenwand verwachsen waren bis zu einer 1 Cm. breiten Oeffnung zum Cavum pharyngo-nasale. Der ganze Raum zwischen dem Zungengrunde und der hinteren Rachenwand war von einer weissröthlichen Masse ausgefüllt, in deren Mitte eine 4 Mm. lange und $2^1/_2$ Mm. breite von zwei grauweissen Narbensträngen besetzte Spalte sich befand. Dilatation und Operation hatten keinen dauernden Erfolg. Der schliessliche Ausgang wird nicht mitgetheilt.

Interessanter ist folgender von Tobold[3]) mitgetheilte Fall wegen ausdrücklich berichteter Nichtbetheiligung des Kehlkopfes: Bei einer 37jährigen Frau waren die Gaumenbögen durch Exulcerationen und Narbencontracturen mit der Rachenwand und der Zungenwurzel unregelmässig verwachsen und ein enger Kanal erstreckte sich bis über die Larynxapertur von der Dicke eines Federkiels. Wegen Respirationsbeschwerden wurde die Tracheotomie vorgenommen, die Canüle blieb liegen, bis die Narbenstränge allmählich durchtrennt waren und vollständige Heilung erfolgte. Bei der nachher vorgenommenen Laryngoskopie zeigte sich der Kehlkopf unversehrt.

Ebenso unversehrt war der Kehlkopf in dem letzten von mir

1) Lancet. VI. 9. Aug. 1872.
2) Deutsche Klink. 26. S. 206.
3) Wiener med. Presse. XVI. 18. S. 395.

in der Literatur aufgefundenen Fall, den Bruzelius[1]) in Stockholm mittheilt: Bei einem weiblichen Individuum, das an syphilitischer Pharynxstenose litt, trat in Folge eines suffocatorischen Anfalls plötzlicher Tod ein. Die Section ergab Folgendes: Der weiche Gaumen ist grösstentheils mit der hinteren Pharynxwand verwachsen, die noch bestehende Oeffnung ist für die Spitze des kleinen Fingers durchgängig. Besonders nach links von der Uvula starke Narbenbildungen von der Vorderseite des weichen Gaumens beginnend und sich direct auf die Rachenwand fortsetzend. Die Zunge ist stark nach hinten gegen die Pharynxwand gezogen und mit dieser verwachsen durch starke Narbengebilde, welche die Zunge auch von einer Seite zur anderen gegen die Mitte zusammenziehen. Lumen der Oeffnung 11 Mm. Der Kehlkopf ist ganz frei.

Diesen sämmtlich im Laufe der letzten 15 Jahre veröffentlichten Fällen füge ich folgende Beobachtung hinzu, die im letzten Jahre in der Klinik des Herrn Prof. Oertel gemacht wurde, und zwar dürfte der Krankheitsfall deshalb Interesse haben, weil kein Beobachter von so hochgradigen Veränderungen berichtet, als sie in unserem Falle constatirt wurden.

U. N., Sattler, von München, 29 Jahre alt, acquirirte im Jahre 1872 ein Ulcus durum. Mehrere Monate darnach trat Acne auf, verschwand aber bald wieder; in nächster Zeit zeigte sich ein Exanthem an den Händen. Uebrigens ist es zweifelhaft, ob beide Ausschlagsformen specifischer Natur waren, da Patient damals noch nicht in ärztlicher Behandlung stand. Fünf Wochen nach dem ersten Auftreten des Bläschens am Penis waren Schmerzen beim Schlucken aufgetreten, verschwanden nie ganz und acerbirten besonders im Jahre 1874. Die von Ulcerationen im Rachen herrührenden Schlingbeschwerden wurden immer heftiger, die Uvula ging allmählich durch Verschwärungen ganz zu Grunde. Schon um 1875 konnte Patient wegen Schmerzhaftigkeit der wunden Partien nur breiige und flüssige Nahrung zu sich nehmen. Von da an begannen die Athembeschwerden. Im April 1875 wurde die erste antisyphilitische Kur vorgenommen, bestehend in Unguentum cinereum-Einreibung. Innerhalb 3 Wochen in Folge von Heilung der Geschwüre entschiedene Besserung, sodass der 12 Wochen lang bettlägerige Patient wieder seinen Geschäften nachgehen konnte. Die Kur wurde mit Unterbrechungen fortgesetzt und führte zu einem 2 Jahre lang dauernden relativ guten Zustande. Im Sommer 1878 begannen wieder Schling- und

1) Hygiea. XXXVII. 12.

Athembeschwerden, und zwar allmählich der heftigsten Art. Diesmal bedingt durch Narbencontractionen. Durch Inanition wurde Patient täglich elender und trat am 6. October ins städtische Krankenhaus ein. Da die Stenose der Luftwege bei dem vollständig heruntergekommenen Kranken das Schlimmste befürchten liess, wurde noch an demselben Tage die Tracheotomie gemacht. Die Operation verlief sehr günstig, der Kranke erholte sich ziemlich und konnte am 7. November entlassen werden, blieb aber von da unter ärztlicher Beobachtung. Die Canüle blieb in der Trachea und wurde gut ertragen. Patient nährte sich kräftig, jedoch nur mit breiigen oder flüssigen Speisen. Um Mitte Januar 1879 wurde er in der laryngoskopischen Klinik des Herrn Prof. Oertel in Behandlung genommen. — Die Veränderungen im Rachen waren damals folgende: Der ganze hintere Theil des Rachens ist ein festes Narbengewebe, das nach oben das Cavum pharyngo-nasale, nach unten das Cavum pharyngo-laryngeum überbrückt, von im Ganzen grauröthlicher Färbung; einzelne hervortretende Stränge glänzen weiss-sehnig. Die obere und untere Membran sind straff gespannt, die untere so, dass die Zungenwurzel nach hinten gezogen ist; die obere hat die benachbarten Schleimhautpartien so in Mitleidenschaft gezogen, dass die Runzeln der Schleimhaut des harten Gaumens nur so weit erhalten sind, als diese den Proc. alveolaris des Oberkieferbeins bekleidet. Der übrige Theil ist straff gespannt, glatt und glänzend. Der Nasenrachenraum ist abgeschlossen bis auf eine gerade nach oben führende Spalte (mit der Längsrichtung in der Sagittalebene des Körpers) 3 Mm. breit und 5 Mm. lang. Das Narbengewebe geht in die Seitenpartien des Rachens über, die Tonsillen und Gaumenbögen sind vollständig verschwunden. Hervortretende harte Stränge gehen aus von der oben erwähnten Oeffnung und verlaufen von da bogenförmig zu beiden Seiten (fast symmetrisch) in die seitlichen Partien des Zungengrundes. Das Cavum pharyngo-laryngeum ist von einer grauröthlichen Narbenmasse überbrückt, die quer vom Zungengrunde zur hinteren Rachenwand hinübergeht. Nur in der Mitte restirt noch eine stecknadelkopfgrosse runde Oeffnung mit scharfen harten Rändern, als einzige Communication der Mundhöhle mit dem Respirations- und Digestionstractus. Die Narbenmasse ist an der Stelle grubenförmig vertieft. In die Ränder der Oeffnung gehen zwei von oben nach unten streichende Narbenstränge über. — Selbstverständlich konnte man auch bei der schärfsten Beleuchtung laryngoskopisch durch die enge Oeffnung keinen Einblick gewinnen. — Das ganze Narbengewebe bewegt sich bei Schlingversuchen und zwar

so, dass die Rachenhöhle sich jedesmal bedeutend verengert. Bei Berührung mit dem Finger oder einem Instrumente werden prompt Brechbewegungen ausgelöst, wie beim vollständig normalen Pharynx. Sowohl in die obere als in die untere Oeffnung dringt die Sonde ungehindert ein. Der Kranke athmet durch die in die Trachea eingelegte Canüle, sowie man dieselbe schliesst, geht die Respiration nur unter den grössten Anstrengungen vor sich. Die Sprache ist vollkommen aphonisch.

Bei den hochgradigen Veränderungen war die Prognose ziemlich trist. Allerdings konnte die Stenose des Pharynx durch Operation gehoben werden; es handelte sich aber darum, was damit gewonnen wurde. Sicher wurde durch Erweiterung der Oeffnung die bessere Zuwegung zum Digestionstractus und damit leichtere Ernährung des Patienten erreicht. Ob in Bezug auf die Athmung gleich Günstiges bewirkt wurde, war sehr zweifelhaft. Bei dem ausgedehnten Ulcerationsprocess der stattgefunden, lag die Vermuthung sehr nahe, dass der Kehlkopf ebenfalls davon ergriffen sei, dafür sprach die vollständig aphonische Sprache, die auch bei der heftigsten Exspirationsbewegung ihren Charakter nicht änderte, Die Verhältnisse mussten sich nach stattgehabter Erweiterung der Oeffnung klarer gestalten.

Vor der Operation.

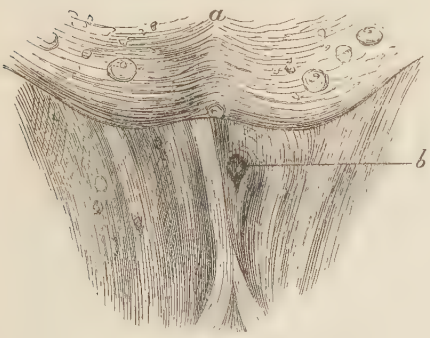

a Zungengrund. *b* Lumen der Strictur.

Nach der Operation.

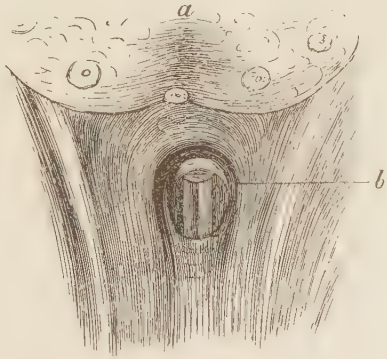

b Lumen der Strictur, darin das intacte Kehlkopfbild während der Phonation.

Nachdem Patient schon längere Zeit vorher durch Sondenbehandlung eingeübt war, wurde am 24. Januar die Dilatation zunächst nach vorne und nach hinten vorgenommen. Dazu wurde ein ungedecktes Kehlkopfmesser verwendet, einfachster Construction: im Grossen und

Ganzen eine stählerne Kehlkopfsonde, vorne zu einem Messer zugeschliffen. Zwei Instrumente wurden verwendet, die je nach dem vorzunehmenden Schnitt ihre Schneide nach vorne oder nach hinten kehrten. Besonders zur Vermeidung der oberflächlichen Zungenvenen muss das Messer geknöpft sein. Dem nicht zugeschliffenen Theil des Instruments, das aus ungehärtetem Stahl besteht, kann leicht auch ohne Flamme eine beliebige Krümmung gegeben und dasselbe so dem Individuum angepasst werden. — Das durchschnittene Narbengewebe bewies sich als sehr hart, knirschte beim Zerschneiden. Zwar gingen die Incisionen in der Nähe der Oeffnung, wo die Membran dünn war, noch ziemlich leicht vor sich; wo das Diaphragma nach den Seiten hin mächtiger wurde, mussten sehr energische sägeförmige Bewegungen gemacht werden. Die Blutung war sehr gering. Schmerzhaftigkeit ziemlich bedeutend. Die 10—12 Mm. lange Spalte klaffte durch Retraction des straff gespannten Narbengewebes und der Erfolg der Operation war insofern ein eklatanter, als die Stimme sofort wieder Klang annahm und der Schlingact beim Patienten viel besser zu Stande kam. Schon damals wurde versucht Schrötter'sche Hohlbougies einzuführen, jedoch ertrug der Kranke dieselben nicht. Die Wunde heilte rasch, ohne den Erfolg zu trüben, die Stimme blieb andauernd gut, Patient konnte Brod und Fleisch ohne besondere Beschwerde geniessen, vermochte schon am 31. Januar drei Stunden bei verschlossener Canüle zuzubringen. — Am 4. Februar wurden mit einem dem oben beschriebenen ähnlichen Messer, nur dass die Schneide sich hier nach seitwärts kehrte, zwei seitliche Incisionen gemacht, die das Resultat hatten, dass man jetzt deutlich Einblick in den Kehlkopf haben konnte. Derselbe zeigte sich zu unserer Ueberraschung bei dem Ulcerationsprocess völlig unbetheiligt: Die Epiglottis hatte normale Gestalt, die Stimmbänder glänzten weiss-sehnig und reagirten beim Anlauten mit vollständig normaler Beweglichkeit.

Die Vervollständigung der Operation musste vorläufig aufgegeben werden, da an der rechten Seite des Rachens neue Geschwüre auftraten, die eine wiederholte Inanitionskur nöthig machten. — Mit der Heilung der Geschwüre trat erneute Narbencontraction ein, sodass anfangs Juni die Stenose fast so bedeutend war wie vor der ersten Operation. — Es wurden deshalb am 17. und 24. Juni wieder dieselben Incisionen wie früher gemacht, diesmal jedoch ausgiebiger, darnach trotz der Schmerzhaftigkeit der incidirten Partien eine energische Bougiekur eingeleitet, um eine abermalige Verwachsung zu hintertreiben. Patient führte dreimal täglich ein Schrötter-

sches Bougie ein, zuletzt Nr. V, liess dasselbe je 10 Minuten liegen, sodass die Oeffnung allmählich noch weiter und abgerundet wurde. — Am 15. August war der Durchmesser bereits 1,5 Cm. Das Bougie wird noch mehrmals täglich ohne alle Schmerzen eingeführt. Patient hält seine Tracheacanüle dauernd verschlossen, athmet, isst und trinkt leicht durch die Rachenoperationsöffnung. Die Sprache ist laut, hat nur einen näselnden Ton.

Gegenwärtig, Mitte October, ist der Zustand des Rachens ein unverändert guter, das Allgemeinbefinden des Patienten allmählich ein durchaus günstiges geworden, sodass derselbe seine Berufsarbeiten ohne Beschwerde verrichten kann. — In nicht ferner Zeit, sowie man Garantie hat, dass nicht neue Ulcerationsprocesse auftreten, wird die Tracheacanüle entfernt werden können, und ist Patient dann als vollkommen geheilt zu betrachten.

Minder hochgradige Fälle von Pharynxstenose, als die 14 hier angeführten, sind jedenfalls viel häufiger beobachtet, fanden deshalb vielleicht nicht gebührende Beachtung, weil sie keine Besorgniss erregenden Erscheinungen veranlassten. Es sei übrigens an dieser Stelle gleich bemerkt, dass nicht schon dann, wenn auch noch so heftige Deglutitionsbeschwerden auftraten, von Strictur geredet werden darf, da schon der geschwürige Zerfall der hinteren Rachenpartien, wie gerade in unserem Falle beobachtet wurde, eine solche Schmerzhaftigkeit mit sich bringt, dass dadurch schon, ohne die Existenz des geringsten mechanischen Hindernisses der Schlingact unmöglich wird. Es muss in dem Falle eine reflectorische Paralyse, theils auch wirkliche Zerstörung der Schlingmusculatur angenommen werden.

Wenn wirkliche Stricturen, d. h. Verengerungen durch contrahirtes Narbengewebe vorhanden sind, — ist die Deglutition, wenn sie noch von Statten gehen kann, schmerzlos. Die Stricturen sind ja nichts anderes als ein Resultat der Heilung: das Rachengeschwür ist mit einer Narbe geheilt, nur hat diese Narbe eine für den Patienten verhängnissvolle Configuration angenommen.

Das Zustandekommen der narbigen Verengerungen im Schlunde ist nur dann in so ausgiebigem Maasse als in den oben angeführten 14 Fällen möglich, wenn das Geschwür im Rachen ein ringförmiges war. In unserem Falle wurde das von Herrn Prof. Oertel beobachtet. Ein ringförmiges Geschwür hinterlässt natürlich eine continuirliche ringförmige Narbe, und wenn letztere Contractionsbestrebungen zeigt, so können diese, wenn nirgends Adhärenz der Narben vorhanden ist, nur zu Stande kommen durch Verkleinerung des in der Mitte liegenden Lumens. Da nun die Narben

nach luetischen Processen ein so eminentes Contractionsvermögen besitzen, entsteht naturgemäss eine so hochgradige Verengerung dieses Lumens. — Wie v. Ziemssen[1]) hervorhebt, wird die raumbeschränkende Wirkung der Narbe erhöht „durch die zapfen- und pallisadenförmigen Papillarhyperplasien", welche in der Umgebung der syphilitischen Narben vorkommen. — In keinem von den mitgetheilten Fällen war die zurückgebliebene Oeffnung weiter als gerade zum Durchpassiren einer Fingerspitze, in vielen war der Kanal zu Federkielweite zusammengeschrumpft, in unserem zuletzt angeführten Falle konnte höchstens der Kopf einer mittelmässigen Stecknadel passiren.

Das auf die beschriebene Weise entstehende Diaphragma muss dünn werden, sodass in vielen von den mitgetheilten Beschreibungen von einer „Membran" gesprochen wird, die einige Male ausdrücklich als „sehr dünn" bezeichnet ist, so in dem zweiten Schech'schen Falle.

Da für so eminente Contraction das Material der Narbe, die nach den Untersuchungen von Virchow an sich unproductiv ist, natürlich nicht ausreicht, wird die Umgebung bedeutend in Mitleidenschaft gezogen. In unserem Falle war die Mitte des Diaphragmas ausserordentlich dünn, verdickte sich aber bedeutend nach den Ansatzstellen an der Rachenwand und den Zungengrund hin, sodass eine meniskusartige Form zu Stande kam. Dies konnte bei der Operation deutlich constatirt werden.

Während die Incisionen zuerst, trotz des harten Gewebes leicht vor sich gingen, wie man etwa in einer ausgespannten Membran schneidet, mussten förmliche Sägebewegungen gemacht werden, als das Messer sich der Peripherie näherte, um das hier mächtiger werdende Gewebe zu durchschneiden. Durch die laryngoskopische Untersuchung wurde nachher festgestellt, dass die vertical stehenden Incisionsflächen eine keilförmige Gestalt mit der Basis nach aussen hatten. — Die Narbencontraction in der Mitte war also so kräftig, dass die angrenzende Schleimhaut abgehoben und mit in das Lumen des Rachens hineingezogen wurde. In mehreren von ihm angeführten Fällen wird erwähnt, dass der Zungengrund nach hinten gezogen war, als Beweis für die Kraft des Narbenzuges. Wie mächtig die Spannung war, liess sich in unserem Falle daran demonstriren, dass — wie oben bemerkt — die Runzeln in der Schleimhaut des harten Gaumens vollständig aufgehoben waren, sodass beim Aufklopfen ein förmlicher Trommelton entstand.

1) Handbuch der spec. Pathologie und Therapie. Bd. IV. S. 379.

Von der knorpelartigen Härte wird fast in jeder der citirten Beobachtungen berichtet: in unserem Falle vernahm auch der hinter dem Operateur stehende Zuschauer ein deutliches Knirschen beim Einschneiden des Messers.

Auffallend dürfte die Beweglichkeit der Narbenmasse sein, von der in dem von Gerhard mitgetheilten Falle berichtet wird: „Die Oeffnung verkleinerte und vergrösserte sich beim Sprechen; in unserem Falle habe ich nach Vergrösserung der Oeffnung, wo die Verhältnisse anschaulicher waren, deutlich eine Veränderung des Lumens besonders bei Schlingbewegungen bemerkt. Es wird dies einfach Wirkung der benachbarten Schlundschnürer sein; dass wirkliche Muskelelemente mit in den Narbenbereich hineingezerrt waren, darf wohl kaum angenommen werden.

Befremdender waren die Eigenthümlichkeiten, die das Narbengewebe in Bezug auf Innervation zeigte. Da man im Allgemeinen gewohnt ist, die Narben als ein in seinen vitalen Eigenschaften sehr reducirtes Gewebe anzusehen, war ich erstaunt über die Schmerzen die unser Patient bei der Operation verrieth. Ebenso berichtet Zimmer, dass sein Kranker bei der Operation über heftige Schmerzen klagte. Die Reflexthätigkeit schien eher erhöht als herabgesetzt zu sein, besonders an den hinteren Rachenpartien, wo bei Berührungen mit dem Finger oder einem Instrument die promptesten Brechbewegungen ausgelöst wurden. — Der Grund für diese eigenthümliche Erscheinung ist wohl darin zu suchen, dass einestheils durch die Zerrung die Nerven in einen gewissen Reizzustand versetzt werden; anderntheils können auch durch die Dislocation der Organe die Nervenendigungen der Oberfläche der Schleimhaut wirklich näher gerückt und dadurch äusseren Insulten mehr ausgesetzt sein. —

Der Kehlkopf ist bekanntlich zu syphilitischen Affectionen sehr geneigt. Abgesehen von den häufigen Stricturen durch Geschwüre, Gummiknoten, acute Schwellungen etc. berichtet Sommerbrodt[1]) über 22 Fälle von Stenose, die durch membranartige Narben zu Stande kamen, also unseren Rachenstricturen analoge Fälle. Die Entstehung solcher Diaphragmen im Kehlkopf, die gewöhnlich im Niveau der wahren Stimmbänder liegen, ist wegen der hier vorhandenen geringeren Dimensionen viel erklärlicher.

Desto interessanter dürften drei von den oben zusammengestellten Fällen sein, wo trotz der ausgedehnten Veränderungen im Rachen der Kehlkopf vollständig intact war. Es wird dies ausdrück-

1) Berliner klin. Wochenschrift. 1878. Nr. 13.

lich berichtet in der Beobachtung von Trendelenburg, Tobold und Bruzelius, und dürfte sich hier der Fall von West anschliessen, in dem die Nichtbetheiligung des Kehlkopfes zwar nicht ausdrücklich erwähnt wird, aber nach dem Erfolge der Operation angenommen werden muss.

Ebenso waren wir in unserem Falle sehr erstaunt nach Erweiterung des stricturirten Schlundes bei der vorgenommenen Laryngoskopie ein vollkommen intactes Kehlkopfbild zu bekommen. Es ist immerhin merkwürdig, wie ein so tiefgreifender Geschwürsprocess, der so hochgradige Veränderungen zurücklässt, doch so localisirt bleibt, dass die mittelbar benachbarten Organe — wie hier der Kehlkopf — vollständig unverändert erhalten werden.

Obgleich, wie sich später herausstellte, die Stimmbänder normal reagirten, war die Stimme vor der Operation trotz der grössten Exspirationsanstrengungen vollkommen aphonisch, nahm bei Erweiterung der Oeffnung sofort Klang an und ist jetzt, abgesehen von dem näselnden Tone — der, wie Schech annimmt, durch jede veränderte Configuration der Mund- und Rachenverhältnisse zu Stande kommt — deutlich und laut wie beim Gesunden. Also genügte eine blosse Behinderung des Exspirationsstromes, eine aphonische Sprache zu erzeugen. Es dürfte dies für die Prognose in künftigen Fällen einigen Werth haben: in unserem Falle hätten wir nicht gewagt, dem Kranken Hoffnung auf Wiederherstellung seiner Stimme zu machen.

Was jetzt die Behandlung der luetischen Pharynxstricturen betrifft, so ist schon oben bemerkt worden, dass eine antisyphilitische Kur eigentlich nicht zur Therapie gehört. Die Quecksilbereinreibungen bringen ja gerade die Geschwüre zur Heilung, deren Narben später die Ursache der Verengerung sind. — In dem Zimmer'schen Falle wird bemerkt: „Je mehr die Geschwüre der Heilung sich näherten, desto mehr wurde die Gegend des Schlundes durch Narbenbildung verengt.“ — Als in unserem Falle nach der ersten Operation im Januar wieder Geschwürsbildung eintrat, musste trotzdem zur grauen Salbe gegriffen werden, um dem schlimmeren Uebel zu begegnen, und es wird das auch in allen künftigen Fällen geschehen müssen, trotzdem man sich von vornherein sagen muss, dass man sicher dadurch eine Recidive der Stenose erzeugt.

Die Behandlung der vollendeten Strictur muss in allen Fällen eine operativ dilatirende sein; in vielen Fällen geht die Eröffnung der Luftröhre voran. In den oben angeführten 14 Beobachtungen wurde 6 mal theils die Laryngo- theils die Tracheotomie ge-

macht, und zwar alle 6 mal wegen hochgradiger Respirationsbeschwerden der Kranken; es werden aber auch Fälle vorkommen, wo man zur Tracheotomie schreitet, blos um eine operative Behandlung der Strictur, z. B. eine energische Bougiekur zu ermöglichen. Dass, wenn einmal Athembeschwerden eintreten, nicht zu lange mit der Tracheotomie gezögert werden soll, beweist der von Bruzelius mitgetheilte plötzliche Todesfall bei einer nicht allzu hohgradigen Strictur (die übrig gebliebene Spalte war 11 Mm. breit). Wie es in der Krankengeschichte heisst, trat der letale Ausgang hier wahrscheinlich durch einen die Oeffnung verstopfenden Schleimpfropf ein.

Es darf an dieser Stelle nicht unerwähnt bleiben, dass die Einlegung einer Canüle in die Trachea eines Luetischen eine nicht hinwegzuleugnende bedenkliche Seite hat. Der fortwährende mechanische Reiz, der durch die metallene Röhre auf die zu Ulcerationen geneigte Schleimhaut ausgeübt wird, ist nicht gering anzuschlagen. Der Fiedler'sche Fall gibt einen Beleg dafür, wo der Tod eintrat durch Geschwür- und Geschwulstbildung unterhalb des scharfen Randes der Canüle. Natürlich kann diese Gefahr keine Contraindication für die Operation bilden. Die Therapie mag den Nutzen daraus ziehen, dass die antisyphilitische Kur nicht leicht lange genug fortgesetzt werden kann, denn bei einem geheilten Individuum wäre der erwähnte unglückliche Zufall sicher nicht eingetreten. — Vielleicht dürften auch bei Luetischen Canülen von Kautschuk, die entschieden weniger Reiz verursachen, den metallenen vorzuziehen sein.

Die einfachste Dilatation wäre diejenige durch Laminaria und es ist dieselbe auch in einem Falle (Zimmer) angewendet worden. Doch wird dabei bemerkt: „Ein Erfolg wurde nicht erzielt." A priori ist nicht einzusehen woran der Erfolg scheiterte; vielleicht war der besonders hartnäckige Fall Schuld, vielleicht wurde die (wenn sie von Nutzen sein sollte) häufigere Einführung des Laminariastiftes vom Kranken nicht ertragen.

Die einfache Bougiekur führte zweimal, in der von Trendelenburg und der von West mitgetheilten Beobachtung zu gutem Resultat. In letzterem Falle wurden zuerst Harnröhrenbougies eingeführt, später die stärksten Sonden.

Jedenfalls ist diese einfache Behandlung in hartnäckigen Fällen nicht ausreichend, und es dürfte in bei Weitem der Mehrzahl der Fälle rathsam sein gleich zu Anfang die blutige Erweiterung zu machen, an die sich dann eine Bougiekur anschliesst.

Es liegen fünf Beobachtungen erfolgreicher Operationen dieser Art vor.

Am besten wird man von der noch bestehenden Oeffnung aus incidiren und zwar nach der Richtung hin, die die localen Verhältnisse angezeigt erscheinen lassen. In unserem Falle, wo die Oeffnung fast genau in der Mitte lag, wurden die Einschnitte in mehreren Sitzungen nach allen vier Seiten gemacht. Die Incisionswunden klafften sofort, sodass die Wunde eine abgerundete Gestalt annahm. Diese blutige Methode hat den angenehmen Vorzug, dass man gleich beurtheilen kann, wie weit die Veränderungen hinabgehen, dass sich also im günstigen Falle der Erfolg unmittelbar zeigt, wie in unserem Falle Patient sofort nach der ersten Sitzung trinken, ohne Beschwerden athmen und mit Klang sprechen konnte. — Wohl fast immer ist das Diaphragma straff gespannt, sodass einfache Incisionen womöglich der hervorspringenden Narbenstränge genügen; sollte das Gewebe schlaff sein, so muss die Excision eines Stückes Narbenmasse gemacht werden; dies dürfte auch in den Fällen am Platze sein, wo die Tendenz zur Wiederverwachsung der Wundränder zu gross ist.

Als einfachstes Instrument ist das oben gelegentlich der Krankengeschichte beschriebene von Herrn Prof. Oertel verwendete Messer sehr empfehlenswerth; jedenfalls muss dasselbe geknöpft sein zur Vermeidung einestheils der Zungenvenen, anderentheils der grossen Rachengefässe; zumal bei der durch die Narbencontraction bewirkten Verzerrung der Verhältnisse auch eine Dislocation der Blutbahnen stattgefunden haben kann. Ferner würde bei der Incision ohne geknöpftes Messer der unmittelbar unter der Membran liegende Kehlkopf, vorzüglich die Epiglottis grosser Gefahr ausgesetzt sein.

Liegt das Narbendiaphragma sehr hoch, so kann auch, wie in dem Zimmer'schen Falle mit einem in jedem Besteck vorhandenen sichelförmigen Messer operirt werden.

Nochmals sei hier darauf aufmerksam gemacht, dass die Incision im Centrum des Narbengewebes leicht vor sich geht, nach den Rändern aber, wo die Membran auf die oben beschriebene Weise mächtiger wird, auf grössere Schwierigkeiten stösst.

Die Schmerzhaftigkeit der Operation ist, wie verschiedentlich angegeben wird, ziemlich bedeutend, doch nicht so, dass eine Narkose indicirt wäre, die Blutung sehr gering und leicht durch Ausspülung mit Eiswasser vollkommen zu stillen.

Wenn einfache Incisionen gemacht worden sind, verwachsen die Schnittränder ohne Nachbehandlung in den meisten Fällen wie-

der, wie wir schon von einer Sitzung zur anderen constatiren konnten, am meisten aber als die Bougiebehandlung wegen von Neuem auftretender Geschwüre einige Monate ausgesetzt war. — Man darf sich also mit der blutigen Operation allein nie begnügen, sollte auch gleich nach derselben die erreichte Dilatation der Strictur vollkommen zufriedenstellend sein. — Eine energische Bougiekur muss sofort eingeleitet werden, selbst wenn der Kranke sie anfangs schlecht verträgt und selbst auf die Gefahr hin, dass man, wie in unserem Falle vielleicht geschehen, das Entstehen neuer Geschwüre befördert. Treten neue Ulcerationen auf, so ist das ein sicheres Zeichen, dass die Syphilis noch nicht geheilt war, und man ist gezwungen weitere Operationen aufzuschieben und eine Inunctionskur einzuschalten.

Als für unseren Zweck sehr passendes Instrument dürfte das Schrötter'sche Hohlbougie zu empfehlen sein, das anfangs der Arzt, später der Patient selbst mit Leichtigkeit in die blutig erweiterte Oeffnung einführen kann. Das Instrument wird mindestens 3 mal täglich angewendet und bleibt je 10—15 Minuten liegen, und zwar muss der Gebrauch Monate lang fortgesetzt werden, was um so leichter geschehen kann, als der Kranke schon nach einiger Zeit absolut keine Beschwerde davon hat. — In mehreren Fällen, besonders in dem von West beschriebenen wird erwähnt, „dass nach Aussetzung der Bougiekur Recidiv eintrat, durch erneute Behandlung aber beseitigt wurde."

Wie mehrfach erwähnt, hatten wir in unserem Falle dasselbe zu beobachten Gelegenheit — sodass man also nicht genug vor dem zu frühzeitigen Aussetzen der Kur warnen kann. — Ebenso wird man gut thun, auch nach anscheinend erfolgter Heilung den Kranken durch Jahre von Zeit zu Zeit zu beobachten, damit bei etwa später eintretender Recidive durch rechtzeitig eingreifende Bougiekur eine wiederholte blutige Operation vermieden wird.